



Ciencia Latina
Internacional

Ciencia Latina Revista Científica Multidisciplinar, Ciudad de México, México.
ISSN 2707-2207 / ISSN 2707-2215 (en línea), julio-agosto 2024,
Volumen 8, Número 4.

https://doi.org/10.37811/cl_rcm.v8i4

CARDIOPATÍAS CONGÉNITAS EN LA ERA POST COVID

CONGENITAL HEART DISEASE IN THE POST-COVID ERA

Sheyla Hazel Sotomayor Cruz

Universidad del Sinú, Colombia

Sayaris Patricia Morales Yepez

Universidad del Sinú, Colombia

María Valentina Sarmiento Lombana

Universidad del Sinú, Colombia

Sirly Patricia Padilla Contreras

Universidad del Sinú, Colombia

Christian Javier Cerón

Universidad Libre de Cali, Colombia

Dilanys Maria Ferrer

Universidad Simón Bolívar, Colombia

Yuriana Marcela Apraez

Universidad del Sinú, Colombia

Andrea Carolina Castro Feria

Universidad del Sinú, Colombia

DOI: https://doi.org/10.37811/cl_rcm.v8i4.13095

Cardiopatías Congénitas en la Era Post Covid

Sheyla Hazel Sotomayor Cruz¹sheyla2093@hotmail.com<https://orcid.org/0009-0002-4164-7727>Médico General de la Universidad del Sinú,
Colombia**Sayaris Patricia Morales Yopez**sami6627@hotmail.com<https://orcid.org/0009-0000-9922-5071>Médico General de la Universidad del Sinú,
Colombia**María Valentina Sarmiento Lombana**Mariavalentina9716@gmail.com<https://orcid.org/0009-0008-5116-0975>Médico General de la UCC, Medellín,
Colombia.**Sirly Patricia Padilla Contreras**sirlypadilla@hotmail.com<https://orcid.org/0009-0000-9925-9159>Médico General de la Universidad del Sinú,
Colombia.**Christian Javier Cerón**BolañosChristian.ceron@hotmail.com<https://orcid.org/0009-0008-5840-1217>Médico General de la Universidad Libre de Cali,
Colombia**Dilanys Maria Ferrer**Parejodilanysmaria15@gmail.comMédico General de la Universidad Simón
Bolívar, Colombia**Yuriana Marcela Apraez**ApraezYuriana.apraez@gmail.com<https://orcid.org/0009-0007-4588-9367>Médica general
Universidad del valle**Andrea Carolina Castro Feria**castroferiacarolina@gmail.comMédico General de la Universidad del Sinú,
Colombia

RESUMEN

Las cardiopatías congénitas (CC) se definen como las malformaciones cardíacas presentes en el momento del nacimiento como consecuencia de alteraciones en la organogénesis. Su prevalencia oscila entre 4 y 9 por cada 1000 nacidos vivos y sin duda, es un factor que impacta negativamente en la sobrevivencia del individuo. Por su parte, el COVID 19 es una enfermedad infecciosa causada por el virus SARS-CoV-2, en los pacientes con una evolución crítica de la enfermedad, las principales manifestaciones clínicas se asocian a un síndrome de disnea aguda, neumonía bilateral, insuficiencia cardíaca, disfunción multiorgánica y shock séptico. Ahora bien, la pandemia del COVID-19 ha aumentado la complejidad en el manejo de cardiopatías congénitas (CC), quienes presentan un mayor riesgo de complicaciones cardiovasculares incluyendo arritmias, disfunción valvular, y daño miocárdico así como una mayor duración de hospitalizaciones en comparación de aquellos pacientes sin cardiopatías congénitas. Por lo tanto, en el presente artículo se revisan las cardiopatías congénitas en la era post covid.

Palabras Clave: cardiopatía congénita, enfermedad cardíaca, Cortocircuito, Covid, Post Sars Cov 2

¹ Autor principal

Correspondencia: sheyla2093@hotmail.com

Congenital Heart Disease in the Post-Covid Era

ABSTRACT

Congenital heart disease (CHD) is defined as cardiac malformations present at birth as a result of alterations in organogenesis. Its prevalence ranges between 4 and 9 per 1000 live births and is undoubtedly a factor that negatively impacts the individual's survival. For its part, COVID 19 is an infectious disease caused by the SARS-CoV-2 virus. In patients with a critical evolution of the disease, the main clinical manifestations are associated with acute dyspnea syndrome, bilateral pneumonia, heart failure, multi-organ dysfunction, and septic shock. However, the COVID-19 pandemic has increased the complexity in the management of congenital heart disease (CHD), who present a higher risk of cardiovascular complications including arrhythmias, valvular dysfunction, and myocardial damage, as well as a longer duration of hospitalizations compared to patients without congenital heart disease. Therefore, this article reviews congenital heart disease in the post-covid era.

Keywords: congenital heart disease, heart disease, short circuit, Covid, Post Sars Cov 2



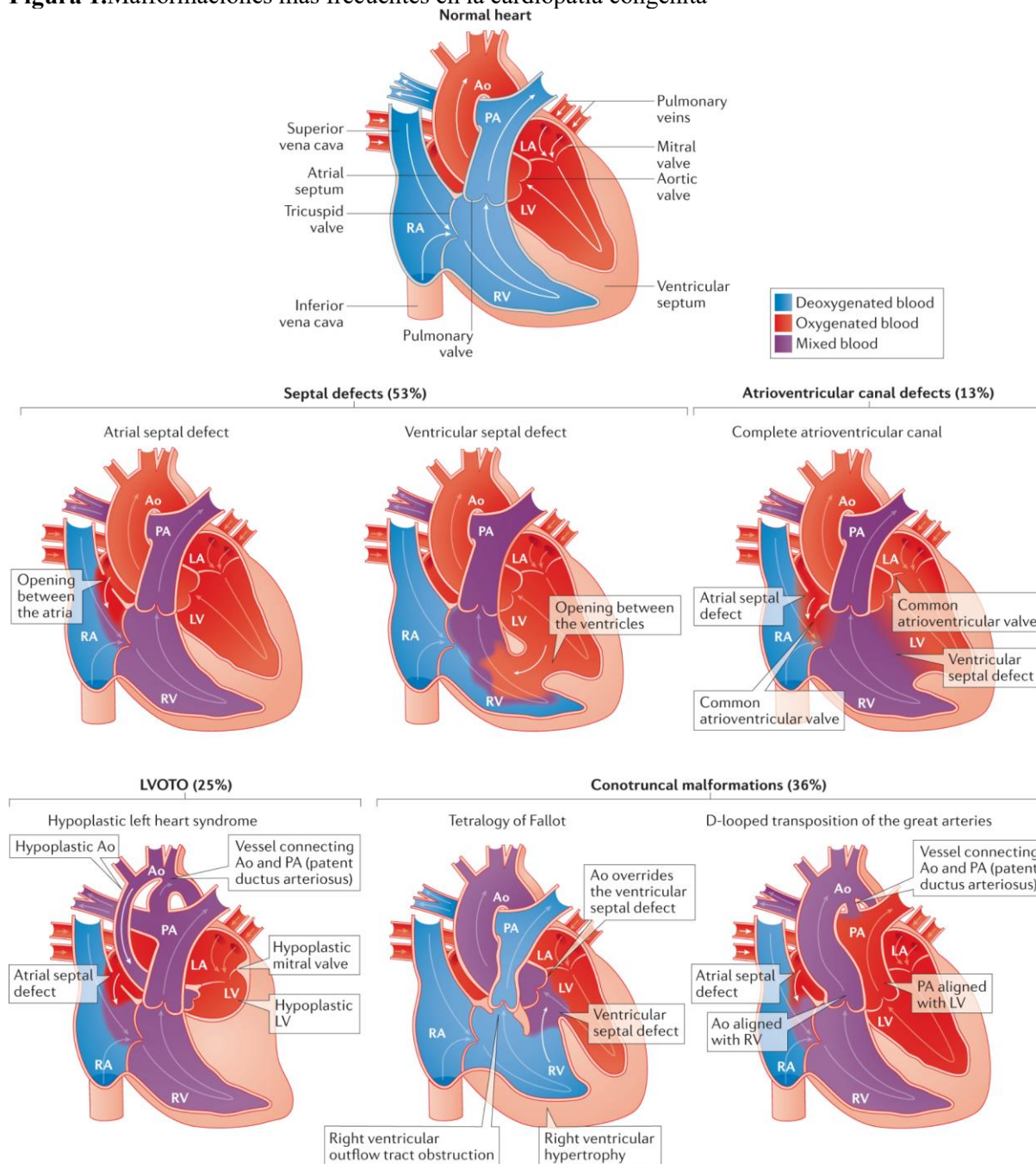
INTRODUCCIÓN

Las cardiopatías congénitas (CC) se definen como aquellas malformaciones cardíacas que están presentes en el momento del nacimiento consecuencia de alteraciones en la organogénesis, que se producen por alteraciones de una estructura normal en el desarrollo embrionario y por ausencia del crecimiento parcial o completo de esa estructura más allá de alguna fase temprana del desarrollo embrionario o fetal; a su vez, los patrones aberrantes del flujo, originados por el defecto en la anatomía cardíaca, impactan negativamente en el desarrollo estructural y funcional del resto de la circulación en la figura 1 se pueden observar algunos ejemplos de estas malformaciones congénitas (1). Estas patologías varían ampliamente entre los informes epidemiológicos de la enfermedad, sin embargo, autores afirman que son las malformación congénita más frecuentes, con una incidencia de 2,5 a 3 por cada 1,000 nacimientos, y representan casi un tercio de todas las anomalías congénitas importantes (2). En cuanto a la prevalencia, está oscila entre 4 y 9 por cada 1000 nacidos vivos, estos datos son relativos ya que dependen en gran medida de la capacidad y la agudeza diagnóstica, del proceso de notificación de cada registro, de factores genéticos y de los factores ambientales de cada región (3).

Fisiopatológicamente, cuando hay una conexión anormal entre la circulación sistémica y pulmonar, hay un aumento del volumen de sangre desde el lado izquierdo (sistémico) al derecho (pulmonar). Estas conexiones pueden ser por defectos intracardiacos, como la CIV o la CIA, o conexiones vasculares, como el ductus o las fistulas arteriovenosas. La cantidad de flujo que atraviesa la circulación pulmonar se puede valorar cuantificando el gasto sistémico (QS) y el gasto pulmonar (QP); generalmente una relación QP/QS 1:1 es normal, por el contrario, cuando hay un cortocircuito izq-dcha la relación suele ser 2:1, lo que indicaría que el flujo pulmonar duplica el sistémico. Este aumento del flujo pulmonar es el causante de los síntomas la mayoría de los casos donde la población lactante es la comprometida (4).



Figura 1. Malformaciones más frecuentes en la cardiopatía congénita



Tomado de: Sarah U. Morton y col

Los cambios fisiopatológicos que se llevan a cabo cuando hay un cortocircuito están relacionados al tamaño de la comunicación, su ubicación y también a la resistencia al flujo en el lugar de la comunicación. Como las resistencias vasculares pulmonares al nacer son altas, el cortocircuito izq-dcha es mínimo, pero cuando estas son bajas, en las primeras semanas de vida, es cuando se ponen en manifiesto el cortocircuito y aparecen los síntomas. En este orden de ideas, la clasificación de las

cardiopatías congénitas resulta importante (Tabla 1) éstas se dividen en cianóticas y no cianóticas, adicionalmente, las manifestaciones dependen de cada una (5).

Tabla 1. Clasificación de las cardiopatías congénitas

CARDIOPATÍAS CONGÉNITAS ACIANÓTICAS	Cortocircuito de izquierda a derecha:	CIV, CIA, ductus, canal aurículo-ventricular, drenaje venoso anómalo pulmonar parcial
	Obstructivas corazón izquierdo:	Coartación aórtica, estenosis aórtica, estenosis mitral, hipoplasia ventrículo izquierdo
	Insuficiencias valvulares y otras:	Insuficiencia mitral, insuficiencia aórtica, estenosis ramas pulmonares
CARDIOPATÍAS CONGÉNITAS CIANÓTICAS	Obstructivas corazón derecho	Tetralogía de Fallot, atresia pulmonar, ventrículo único o atresia tricuspídea con estenosis pulmonar
	Mezcla total	Ventrículo único o atresia tricuspídea sin estenosis pulmonar, truncus arterioso, drenaje venoso anómalo pulmonar total
	Falta de Mezcla	Trasposición de Grandes Arterias

Tomado de: Dra. María isabel Serrano Robles

Ahora bien, el COVID-19 se podría catalogar como una nueva enfermedad responsable de enfermedades respiratorias. Este virus fue identificado por vez primera tras la investigación sobre un brote en Wuhan, China, el día 11 de marzo de 2020 (6). En los pacientes con una evolución crítica de la enfermedad, las principales manifestaciones clínicas se asocian a un síndrome de disnea aguda, neumonía bilateral, insuficiencia cardíaca, disfunción multiorgánica y shock séptico (7)(8). En las últimas décadas ha surgido una nueva población cardiovascular de adultos con cardiopatías congénitas (CCA) en los países desarrollados como consecuencia de los avances médicos y quirúrgicos. Lamentablemente, la curación en su totalidad de las cardiopatías congénitas (CC) en la población infantil es excepcional. Muchos de estos pacientes presentan un aumento del riesgo de complicaciones cardiovasculares (como, arritmias, trastornos de la circulación pulmonar, insuficiencia cardíaca e incluso la muerte) durante toda la vida, a causa de las alteraciones hemodinámicas residuales o las secuelas de las estrategias de reparación previa estos pacientes siempre serán una población vulnerable. Por lo tanto, parece razonable suponer que, en la era post covid, algunos de ellos sufrieron o podrían sufrir un aumento del riesgo de mala evolución (9). Por lo tanto, en el presente artículo se revisan las cardiopatías congénitas en la era post covid.

MATERIALES Y MÉTODOS

Se realizó una búsqueda bibliográfica detallada de información publicada más relevante en las bases de datos pubmed, scielo , medline, bibliotecas nacionales e internacionales especializadas en los temas tratados en el presente artículo de revisión. Se utilizaron los siguientes descriptores: cardiopatía congénita, enfermedad cardíaca, Cortocircuito, Covid, Post Sars Cov 2. La búsqueda de artículos se realizó en español e inglés, se limitó por año de publicación y se utilizaron estudios publicados desde 2010 a la actualidad.

RESULTADOS

Las cardiopatías congénitas (CC) comprenden todas las anomalías estructurales del corazón que están presentes al nacer y resultan de alteraciones en el proceso de organogénesis. Estas malformaciones ocurren debido a un desarrollo incompleto o anómalo de las estructuras cardíacas durante las primeras etapas del desarrollo embrionario o fetal. Durante este proceso, la falta de crecimiento adecuado de ciertos componentes cardíacos en fases tempranas conduce a defectos anatómicos. A su vez, los flujos sanguíneos anómalos que se generan a partir de estos defectos anatómicos impactan negativamente en el desarrollo estructural y funcional del sistema circulatorio restante, agravando la disfunción cardíaca y sistémica (10).

En la actualidad, el número de pacientes adultos con cardiopatías congénitas adquiridas (CCA) ha superado al de niños con cardiopatías congénitas (CC). Los estudios indican que la prevalencia global de las CCA se sitúa en aproximadamente 3.000 por millón de habitantes. Este grupo incluye pacientes con defectos considerados leves, como la corrección de una comunicación interauricular o la ligadura de un conducto arterioso persistente, aunque la mayoría presenta cardiopatías de grado moderado a severo (11). De igual manera, dada la pandemia ocasionada por el COVID-19 distintos pacientes se vieron afectado por este virus, ya que el SARS-CoV-2 puede afectar el sistema cardiovascular de diversas formas, incrementando la tasa de complicaciones en pacientes con patologías cardíacas preexistentes. Además, puede provocar daños directos al miocardio y alterar su funcionamiento, lo que lleva a una mayor vulnerabilidad en estos individuos. Las interacciones del virus con el corazón incluyen inflamación, alteraciones en el metabolismo cardíaco y desequilibrios en la oxigenación, lo que agrava tanto las condiciones preexistentes como genera nuevas disfunciones cardíacas (12).



En el año 2021, Esmacil y colaboradores detallaron nueve casos de niños con cardiopatías congénitas (CC) complicados por infecciones de COVID-19, con edades comprendidas entre los 18 días y los 14 años. Dos de los pacientes fallecieron: un niño de 14 años con estenosis aórtica que presentó dolor torácico, dificultad respiratoria y opacidades pulmonares bilaterales; a pesar de ser tratado con antibióticos y antivirales, desarrolló síndrome de dificultad respiratoria aguda (SDRA) y falleció. El otro fue un lactante de 10 meses con síndrome del corazón izquierdo hipoplásico (HLHS) y conducto arterioso persistente (CAP), que ingresó con cianosis y baja saturación de oxígeno; el tratamiento no pudo prevenir su fallecimiento por insuficiencia respiratoria, a pesar de múltiples fármacos.

Entre los siete sobrevivientes, se incluyen varios con defectos cardíacos severos. Un niño de 5 años con tronco arterioso (TA) presentó dificultad respiratoria, edema generalizado y hepatomegalia, siendo tratado con azitromicina y cefotaxima. Dos lactantes, de 18 meses y 6 meses respectivamente, con defecto del tabique ventricular (VSD) y situs ambiguo, fueron ingresados para cirugía de emergencia; ambos dieron positivo para COVID-19, pero sobrevivieron a la infección y a la cirugía. Una recién nacida de 18 días con CAP fue intubada por dificultad respiratoria y tratada por infecciones bacterianas y fúngicas, además de COVID-19, también sobrevivió tras recibir cefotaxima, vancomicina y azitromicina. Una niña de 2 años con tetralogía de Fallot (TOF) presentó síntomas gastrointestinales y respiratorios, pero se recuperó con el tratamiento adecuado. Un niño de 5 meses con conexión venosa pulmonar anómala total (CVTAP) y CIV, que desarrolló fiebre e insuficiencia renal durante su hospitalización, fue estabilizado con hemodiálisis. Finalmente, una niña de 4 meses con atresia pulmonar y un stent en el conducto arterioso desarrolló cianosis y baja fracción de eyección, siendo tratada con cefotaxima tras dar positivo para SARS-CoV-2, también sobrevivió.

En general, los pacientes recibieron tratamientos variados, incluidos antibióticos como azitromicina, cefotaxima y en algunos casos terapias antivirales. Las principales complicaciones observadas fueron infecciones bacterianas secundarias, insuficiencia respiratoria y renal, y edema generalizado. A pesar de la gravedad de las condiciones, siete de los nueve pacientes lograron recuperarse con manejo intensivo, mientras que los dos fallecidos presentaron los cuadros clínicos más severos (13).

De igual manera, en el año 2021 Lakhdar y colaboradores presentan el caso de una mujer de 60 años con antecedentes médicos de diabetes mellitus, hipertensión e hiperlipidemia acudió al servicio de



urgencias por una semana de empeoramiento de disnea y tos no productiva, tras haber sido diagnosticada previamente con neumonía por COVID-19. A su llegada, presentó signos de insuficiencia respiratoria, con una saturación de oxígeno (SpO₂) del 83 % en aire ambiente, presión arterial elevada (164/69 mmHg), y un soplo sistólico áspero y musical en el ápex, conocido como fenómeno de Gallavardin, típico de la estenosis aórtica (EA). No mostraba signos de sobrecarga de volumen, como edemas o presión venosa yugular elevada.

Los estudios iniciales, como el electrocardiograma, revelaron un ritmo sinusal con bloqueo auriculoventricular de primer grado y alteraciones en la onda T. Además, una angiografía por tomografía computarizada (TC) del tórax mostró dilatación fusiforme leve de la aorta torácica descendente y áreas de atenuación en vidrio esmerilado y consolidación en ambos pulmones, indicadores de afectación pulmonar por COVID-19.

La ecocardiografía transtorácica (ETT) reveló estenosis aórtica severa con una fracción de eyección del 65 %, disfunción diastólica del ventrículo izquierdo de grado III, y dilatación severa de la aurícula izquierda. El área de la válvula aórtica era de 0,73 cm², con un gradiente valvular medio de 36 mmHg y máximo de 70 mmHg. También se observó una estenosis mitral leve y una velocidad elevada en el arco aórtico, sugiriendo una posible coartación de la aorta.

La resonancia magnética (RM) del tórax confirmó una coartación discreta de la aorta justo distal al origen de la arteria subclavia izquierda, junto con una válvula aórtica bicúspide gravemente estenótica. Además, se identificó una masa en la glándula suprarrenal derecha. La paciente fue tratada con la colocación de un stent metálico para corregir la coartación aórtica y posteriormente sometida a un cateterismo cardíaco, que reveló la necesidad de un injerto de derivación coronaria y un reemplazo de la válvula aórtica (14).

Asimismo, en el año 2022 Abdelkader y colaboradores describen a una mujer embarazada de 34 años, no vacunada, que contrajo COVID-19 en el primer mes de gestación. Recibió tratamiento con azitromicina y acetaminofeno, considerados seguros durante el embarazo. En la semana 17, se detectó ascitis fetal y un defecto septal auricular significativo. En la semana 20, se observó un defecto del canal auriculoventricular (AV) y persistía una cantidad considerable de ascitis. Para la semana 34, la ecografía

mostró hidropesía fetal, incluyendo ascitis marcada, derrame pericárdico, edema cutáneo y bradicardia fetal.

La madre, con hipoalbuminemia, dio a luz mediante cesárea pretérmino el 13 de junio de 2021 a una niña de 34 semanas con peso de 2.5 kg. La recién nacida, sin antecedentes familiares de riesgo y siendo la tercera hija de un matrimonio no consanguíneo, presentó cianosis, un defecto del canal AV, atresia coanal bilateral, hidropesía fetal y bradicardia. Fue ingresada en la UCIN, intubada y sometida a ventilación mecánica, recibiendo tratamiento con amikín, atropina y ampicilina/sulbactam.

Los ecocardiogramas realizados revelaron anomalías cardíacas complejas, incluyendo una conexión anómala de venas pulmonares, defectos septales, arterias mal posicionadas, y regurgitación valvular. Además, presentaba anomalías cerebrales, como hemorragia de la matriz germinal y encefalopatía hipóxico-isquémica, junto con anomalías en la posición del hígado y bazo. El cariotipo de la niña era normal, pero se detectaron hipoalbuminemia, leucocitosis y trombocitopenia en su sangre. Lamentablemente, la niña falleció al quinto día de vida. Diez días después del parto, los niveles de albúmina de la madre regresaron a la normalidad (15).

DISCUSIÓN

En esta revisión, se identificó que las alteraciones más frecuentes en pacientes con cardiopatías congénitas tras la infección por COVID-19 son las relacionadas con el septum. Estas incluyen defectos como el foramen oval permeable, defectos del tabique auricular y ventricular, entre otros.

Estos hallazgos coinciden parcialmente con estudios previos que han descrito las complicaciones cardiovasculares derivadas del COVID-19. Sin embargo, la literatura actual se ha enfocado principalmente en las miocardiopatías y disfunciones valvulares, dejando un vacío en cuanto a la comprensión de cómo el COVID-19 influye en las cardiopatías congénitas, sin embargo, según la bibliografía existente, las cardiopatías congénitas se ven afectadas por este virus, el cual a su vez, tiene un menor impacto en los pacientes cuando se administran las vacunas contra este.

Ghimire y colaboradores (2023) realizaron un análisis de la base de datos de pacientes pediátricos hospitalizados durante 2020 utilizando la Muestra Nacional de Pacientes Hospitalizados (NIS), la cual es representativa a nivel nacional. Se incluyeron aquellos niños hospitalizados debido a la infección por COVID-19, y se emplearon datos ajustados para evaluar las diferencias en la mortalidad y las



complicaciones hospitalarias entre los niños con y sin cardiopatía congénita, y se halló que De los 36,690 niños ingresados con diagnóstico de infección por COVID-19 (códigos CIE-10: U07.1 y B97.29) en 2020, 1240 (3.4%) tenían cardiopatía congénita (CHD). No se observó una diferencia significativa en el riesgo de mortalidad entre los niños con CHD y aquellos sin la condición (1.2% frente a 0.8%, $p = 0.50$), con un OR ajustado (ORa) de 1.7 (IC del 95%: 0.6-5.3). Sin embargo, las taquiarritmias y los bloqueos cardíacos fueron más frecuentes en los niños con CHD, con un ORa de 4.2 (IC del 95%: 1.8-9.9) y un ORa de 5.0 (IC del 95%: 2.4-10.8), respectivamente. Además, se observó un aumento significativo en la insuficiencia respiratoria [ORa = 2.0 (1.5-2.8)], la insuficiencia respiratoria que requirió ventilación no invasiva [ORa = 2.7 (1.4-5.2)], ventilación invasiva [ORa = 2.6 (1.6-4.0)] y la lesión renal aguda [ORa = 3.4 (2.2-5.4)] en los pacientes con CHD. La mediana de la duración de la hospitalización fue mayor en niños con CHD en comparación con los que no la presentaban [5 días (RIC: 2-11) frente a 3 días (RIC: 2-5), $p = <0.001$]. (16)

A su vez, Strah y colaboradores (2022) en su estudio informaron una tasa de mortalidad del 3,8% en niños con COVID-19, en contraste con el 0,8% en aquellos sin cardiopatía congénita. La duración de la estancia fue más prolongada, con una media y desviación estándar de $22,2 \pm 42,7$ días, en comparación con $12,3 \pm 24$ días en el anterior estudio, lo que indica una mayor gravedad de la enfermedad en su cohorte. (17)

Por su parte, en el estudio de Downing y colaboradores (2022), se incluyeron 54 pacientes en el rango de edad de 1 a 17 años, sin registrar mortalidad en este grupo. Se observaron tasas de mortalidad más elevadas tanto en los grupos con cardiopatía congénita compleja como en los de cardiopatía no compleja, en comparación con las cohortes sin cardiopatía congénita. Además, se encontró una mayor mortalidad entre los adultos. (18)

Es probable que los pacientes con cardiopatía congénita, especialmente aquellos con cardiopatía congénita corregida, tengan una mayor predisposición a desarrollar arritmias o una mayor susceptibilidad a la inflamación durante la infección por COVID-19, debido a anomalías subyacentes en la conducción y el miocardio causadas por lesiones o cicatrices previas (19), y diversos estudios han reportado la efectividad de la vacuna en la prevención de complicaciones y reducción de la mortalidad

asociadas a la hospitalización por COVID-19 (20), por lo que se recomienda la vacunación con el fin de prevenir la progresión de este tipo de condiciones.

CONCLUSIÓN

La pandemia del COVID-19 ha aumentado la complejidad en el manejo de cardiopatías congénitas (CC), quienes presentan un mayor riesgo de complicaciones cardiovasculares incluyendo arritmias, disfunción valvular, y daño miocárdico así como una mayor duración de hospitalizaciones en comparación de aquellos pacientes sin cardiopatías congénitas. Aunque la mortalidad en estos pacientes no ha presentado un aumento significativo, las complicaciones secundarias y la gravedad de la enfermedad han sido más frecuentes, destacando su vulnerabilidad en la era post-COVID. Ante esta situación, un monitoreo continuo, riguroso y un manejo individualizado en cada paciente adaptando sus necesidades específicas para prevenir complicaciones y mejorar los resultados en los pacientes.

REFERENCIAS BIBLIOGRÁFICAS

1. Información sobre la cardiopatía congénita de la válvula pulmonar. España: Medtronic Ibérica S. A; 2010. Disponible en <http://www.medtronic.es/su-salud/cardiopatia-congenita/index.htm>
2. Zikarg, Y. Yirdaw, C. Aragie, T. Prevalence of congenital septal defects among congenital heart defect patients in East Africa: A systematic review and meta-analysis. PLoS One. 2021; 16(4): e0250006.
3. Márquez, H. Yáñez, L. Rivera, J. López, D. Almeida, E. Análisis demográfico de una clínica de cardiopatías congénitas del Instituto Mexicano del Seguro Social, con interés en el adulto. Arch. Cardiol. Méx. 2018; 88(5): 360-368.
4. Peña, R. Medina, M. Current situation of congenital heart diseases in two public hospitals in the state of Jalisco. Arch. Cardiol. Méx. 2020 Jun; 90(2): 124-129.
5. González, J. González, N. Mena, E. Geroy, E. Cruz, N. Quintana, A. Mirada clínico epidemiológica a pacientes con cardiopatías congénitas: un estudio devenido en prioridad. Revista Finlay. 2021; 11(1): 41-50
6. Onder, G. Rezza, G. Brusaferro, S. Tasa de letalidad y características de los pacientes que mueren en relación con la COVID-19 en Italia. JAMA. 2020; 323 :1775–1776.



7. Wu, C. Chen, X. Cai, Y. Factores de riesgo asociados con el síndrome de dificultad respiratoria aguda y la muerte en pacientes con neumonía por enfermedad por coronavirus 2019 en Wuhan, China. *JAMA Intern Med.* 2020
8. Guzik, T. Mohiddin, S. Dimarco, A. COVID-19 y el sistema cardiovascular: implicaciones para la evaluación de riesgos, el diagnóstico y las opciones de tratamiento. *Cardiovasc Res.* 2020 cvaa106.
9. Greutmann, M. Tobler, D. Kovacs. A. Aumento de la carga de mortalidad entre adultos con cardiopatía congénita compleja. *Cardiopatía congénita.* 2015; 10 :117–127.
10. Quesada, T. Navarro, M. Congenital heart disease until the neonatal stage. Clinical and epidemiological aspects. *Rev Acta médica del centro.* 2014; 8 (3).
11. Oliver, J. Dos Subirá, L. Gonzalez, A. Cardiopatías congénitas del adulto en España. Estructura y actividad asistencial y características clínicas. *Rev Esp Cardiol.* 2020; 73 :804–811.
12. Guzik, T. Mohiddin, S. Dimarco, A. COVID-19 y el sistema cardiovascular: implicaciones para la evaluación de riesgos, el diagnóstico y las opciones de tratamiento. *Cardiovasc Res.* 2020; cvaa106.
13. Haji, E. Pourakbari, B. Gorgi, M. Sharifzadeh, M. Navaeian, A. Khodabandeh, M. Mahmoudi, S. Mamishi, S. COVID-19 and congenital heart disease: a case series of nine children. *World J Pediatr.* 2021;17(1):71-78.
14. Lakhdar, S. Buttar, C. Hassan, S. Munira, M. Trandafirescu, T. The Appearance of an Underrecognized Congenital Heart Disease in a Patient With COVID-19 Pneumonia. *J Investig Med High Impact Case Rep.* 2021;9:23247096211043398.
15. Abdelkader, M. Abbas, H. Aboelkhair, I. Alafify, A. Elgazzar, B. Koura, M. Congenital heart disease in a patient with COVID-19 infection during early pregnancy: a case report. *Egypt Heart J.* 2022;74(1):61.
16. Ghimire, L. Chou, F. Aljohani, O. et al. Impacto de la cardiopatía congénita en los resultados entre los pacientes pediátricos hospitalizados por infección por COVID-19. *BMC Pediatr* 23. 2023; 240.



17. Strah, D. Kowalek, K. Weinberger, K. Mendelson, J. Hoyer, A. Klewer, S. et al. Peores resultados hospitalarios para niños y adultos con COVID-19 y cardiopatía congénita. *Pediatr Cardiol.* 2022;43:541–6.
18. Downing, K. Simeone, R. Oster, M. Farr, S. Enfermedad crítica entre pacientes hospitalizados con COVID-19 aguda con y sin cardiopatías congénitas. *Circulation.* 2022;145:1182–4.
19. Belhadjer, Z. Méot, M. Bajolle, F. Khraiche, D. Legendre, A. Abakka, S. et al. Insuficiencia cardíaca aguda en el síndrome inflamatorio multisistémico en niños en el contexto de la pandemia mundial de SARS-CoV-2. *Circulation.* 2020;142:429–36.
20. Creech, C. Anderson, E. Berthaud, V. Yildirim, I. Atz, A. Melendez, I. et al. Evaluación de la vacuna contra la COVID-19 mRNA-1273 en niños de 6 a 11 años de edad. *N Engl J Med.* 2022;386:2011–23.

