



**Ciencia Latina**  
Internacional

---

Ciencia Latina Revista Científica Multidisciplinar, Ciudad de México, México.  
ISSN 2707-2207 / ISSN 2707-2215 (en línea), septiembre-octubre 2024,  
Volumen 8, Número 5.

[https://doi.org/10.37811/cl\\_rcm.v8i5](https://doi.org/10.37811/cl_rcm.v8i5)

# **MELANOMA ACRAL LENTIGINOSO INVASOR RECIDIVANTE REPORTE DE CASO Y REVISIÓN DE LITERATURA**

**RECURRING INVASIVE ACRAL LENTIGINUS MELANOMA  
CASE REPORT AND LITERATURE REVIEW**

**Diana Verónica Romero Escamilla**

Instituto de Seguridad Y Servicios Sociales de los Trabajadores del Estado Hospital General  
Licenciado Adolfo López Mateos, México

**Mariana Perez Luna**

Instituto de Seguridad Y Servicios Sociales de los Trabajadores del Estado Hospital General  
Licenciado Adolfo López Mateos, México

**Guillermo Ramos Rodríguez**

Instituto de Seguridad Y Servicios Sociales de los Trabajadores del Estado Hospital General  
Licenciado Adolfo López Mateos, México

DOI: [https://doi.org/10.37811/cl\\_rcm.v8i5.14058](https://doi.org/10.37811/cl_rcm.v8i5.14058)

## Melanoma Acral Lentiginoso Invasor Recidivante Reporte de Caso y Revisión de Literatura

**Diana Verónica Romero Escamilla**<sup>1</sup>

[veronicaromeroescamilla2202@gmail.com](mailto:veronicaromeroescamilla2202@gmail.com)

<https://orcid.org/0009-0000-0942-6137>

Instituto de Seguridad Y Servicios Sociales de los Trabajadores del Estado Hospital General  
Licenciado Adolfo López Mateos  
México

**Mariana Perez Luna**

[marianaperezluna@gmail.com](mailto:marianaperezluna@gmail.com)

Instituto de Seguridad Y Servicios Sociales de los Trabajadores del Estado Hospital General  
Licenciado Adolfo López Mateos  
México

**Guillermo Ramos Rodríguez**

[guillermoramosrodriguez@outlook.com](mailto:guillermoramosrodriguez@outlook.com)

Instituto de Seguridad Y Servicios Sociales de los Trabajadores del Estado Hospital General  
Licenciado Adolfo López Mateos  
México

### RESUMEN

El melanoma acral es un subtipo raro de melanoma maligno cutáneo que se encuentra en la piel acral, principalmente en las plantas de los pies, las palmas de las manos y las uñas (subungueal). Muchas lesiones del melanoma acral se clasifican además como el subtipo de melanoma lentiginoso acral (MLA), basado en su patrón lentiginoso en la histología. El término acral se refiere a la ubicación de estas lesiones en las manos y los pies, con la mayoría que se encuentra en los pies. Representa el 2-3% de todos los Melanoma Maligno, sin embargo tiene un mal pronóstico, a menudo debido a la etapa más avanzada de presentación en el momento del diagnóstico. En el siguiente texto se reporta el caso de una paciente diagnosticada con melanoma acral recurrente local sin signos de actividad regional o a distancia del melanoma.

**Palabras clave:** melanoma acral, melanoma maligno, biopsia

---

<sup>1</sup> Autor principal

Correspondencia: [veronicaromeroescamilla2202@gmail.com](mailto:veronicaromeroescamilla2202@gmail.com)

# Recurring Invasive Acral Lentiginous Melanoma Case Report and Literature Review

## ABSTRACT

Acral melanoma is a rare subtype of cutaneous malignant melanoma found in the acral skin, primarily on the soles of the feet, palms of the hands, and nails (subungual). Many acral melanoma lesions are further classified as the acral lentiginous melanoma (AML) subtype, based on their lentiginous pattern on histology. The term acral refers to the location of these lesions on the hands and feet, with the majority found on the feet. It represents 2-3% of all Malignant Melanoma, however it has a poor prognosis, often due to the more advanced stage of presentation at the time of diagnosis. The following text reports the case of a patient diagnosed with local recurrent acral melanoma without signs of regional or distant melanoma activity.

**Keywords:** acral melanoma, malignant melanoma, biopsy

*Artículo recibido 12 septiembre 2024  
Aceptado para publicación: 15 octubre 2024*



## **INTRODUCCIÓN**

El melanoma acral fue descrito por primera vez en 1976 por Richard J. Reed como MM lentiginoso acral y posteriormente incluido como el cuarto subtipo de MM. Recibió su nombre en base a su tendencia a estar ubicado en áreas acrales o distales del cuerpo. Muchas, pero no todas las lesiones de AM, se pueden caracterizar aún más por su fase de crecimiento radial o "lentiginosa". Reed basó el diagnóstico en características histológicas e intradérmicas, que demuestran la proliferación difusa de grandes melanocitos atípicos cerca de la unión epidérmico-unión epidérmico. Esta proliferación se dispersa en un patrón lentiginoso con marcada acantosis. Además, en 1977, Arrington et al. describieron además el componente radial lentiginoso característico de la proliferación melanocítica, así como las características distintivas de los MM volar y subunguales. Por lo que se presenta un caso clínico, la evolución de la paciente y una breve revisión del tema.

## **METODOLOGÍA**

Se presenta el caso clínico de una paciente femenina de 68 años con antecedente de importancia de hace 14 años con una resección de melanoma acral. Paciente acude al servicio de Dermatología de esta institución por presentar dermatosis localizada a extremidad inferior derecha que afecta planta en región media y talón constituida por aumento de volumen, eritema, pigmento marrón oscuro difuso, mal delimitado, heterogéneo, cubierto por escama gruesa (Figura 1). Refiere más de 10 días con dolor que le imposibilita la deambulación. En realiza la observación mediante dermatoscopio pigmentación difusa irregular, colores múltiples, glóbulos y puntos irregulares (Figura 2,3). Por lo que decide toma de biopsia reportando melanoma acral lentiginoso pigmentado invasor hasta dermis reticular superficial, nivel de Clark III. Breslow 1.6 mm, muestra datos de regresión no hay invasión perineural ni ulceración (Figura 4,5). Se decide la realizar tomografía sin presencia de metastasis, por lo que se decide programar para resección de esto por el servicio de Oncología quirúrgica paciente, con evolución favorable se mantiene en seguimiento por el servicio de Dermatología. Se realiza un revisión del tema.

## **RESULTADOS Y DISCUSIÓN**

El Melanoma Acral (MA) es un subtipo raro de Melanoma Maligno (MM), pero es la forma más común que se encuentra en pacientes de piel más oscura. El MA se encuentra principalmente en las plantas de los pies, las palmas de las manos y los lechos de las uñas. El MA tiene un mal pronóstico, a menudo

debido a la etapa más avanzada de presentación en el momento del diagnóstico, por lo tanto, un mayor énfasis en la detección de MM y la conciencia es esencial en las poblaciones de piel más oscura para mejorar los resultados de supervivencia.

La patogenicidad de MA no está clara, pero se han implicado alteraciones genéticas, incluidas las mutaciones en BRAF, NRAS y KIT. AM tiene un mal pronóstico debido a la etapa avanzada de presentación en el diagnóstico, muy probablemente atribuible a un retraso o un diagnóstico erróneo. Se necesita una mayor conciencia y detección de la MM, en particular la MA, en las poblaciones africanas y asiáticas para mejorar los resultados de supervivencia.

La MA a menudo ocurre en pacientes mayores, y en comparación con otros subtipos de MM, se asocia con una menor incidencia de MM familiar y un menor número de náuseas y atípicas. Además, su incidencia no se correlaciona con las quemaduras solares de por vida o la exposición al sol. Sin embargo, la MA se asocia con una mayor incidencia de antecedentes individuales y familiares de cánceres extracutáneos. La patogénesis de la MA sigue siendo esquiva, pero se ha sugerido que las alteraciones genéticas y/o el trauma crónico de la piel acral pueden desempeñar un papel. El diagnóstico temprano de la MA es importante para un mejor pronóstico, pero su identificación a menudo es difícil, lo que lleva a un diagnóstico erróneo fácil.

### **Patogenia**

La patogénesis precisa de la MA sigue siendo investigada, pero se han implicado alteraciones genéticas y traumas. BRAF, NRAS, KIT y PTEN son todos genes que han sido bien establecidos para desempeñar un papel importante en MM, pero su papel en el subtipo AM solo se ha investigado recientemente. BRAF y NRAS son oncogenes que se han identificado como los más frecuentes en MM, con mutaciones de BRAF encontradas en aproximadamente el 50 % de los tumores y mutaciones de NRAS en aproximadamente el 20 %.

Las mutaciones en BRAF dan como resultado la activación de la vía de la proteína quinasa (MAPK) activada por mitógenos, mientras que las mutaciones en NRAS dan como resultado la activación tanto de las vías de MAPK como de la ruta de fosfatidilinositol-3 (PI3K)/Akt.



## **Presentación clínica**

La presentación clínica de la MA varía con la etapa en la que se realiza el diagnóstico inicial. Como se ha dicho, la MA ocurre en las superficies volares de las manos o los pies, ya que Así como subungualmente. Las lesiones subunguales suelen aparecer como rayas pigmentadas en la placa de la uña, que continúan como pigmentación oscura en el pliegue proximal o lateral de la uña, denominado signo Hutchinson. Las lesiones subunguales MA tienen un borde negro carbón en el eponychio que rodea la uña inflamada. Si bien las lesiones de MA en las palmas/suelas pueden tener diferentes morfologías, a menudo están variadas, con pigmento azul-negro y bordes irregulares, mientras que en las etapas más avanzadas, AM puede aparecer como nódulos grandes, exófitos y friables. En raras ocasiones, pueden presentarse lesiones amelanóticas, que aparecen como máculas o nódulos de color rojo-rosa. La evolución natural de las lesiones de MA es lenta y no está relacionada con el daño actínico. Las lesiones del MA a menudo aparecen años antes del diagnóstico, y con frecuencia se identifican después de un trauma en el pie o debido a síntomas asociados, como dolor, sangrado y picazón.

La MA es más fácil de diagnosticar en las etapas avanzadas, las lesiones adquiridas, grandes (> 7 mm de diámetro), planas y muy pigmentadas son casi siempre melanoma.

## **Diagnóstico**

Si hay sospecha clínica de MA, se justifica una biopsia de escisión. No se deben usar biopsias de afeitado, ya que impiden una evaluación patológica precisa de la profundidad. La diagnóstico de MA se puede hacer sobre la base de la confirmación de los hallazgos histopatológicos característicos.

## **Histopatología**

Histológicamente en MA, la fase de crecimiento radial involucra melanocitos atípicos con un patrón de crecimiento lentiginoso, que se extienden a lo largo de la capa celular basal. Hay extensiones de melanocitos atípicos individuales en la epidermis engrosada, en la unión dermoepidérmica. Hay más melanocitos individuales que nidos, que aparecen como células hipercromáticas con núcleos agrandados. La propagación prominente del pagetoide y el desarrollo de nidos son hallazgos tardíos, con nidos alargados dispuestos en paralelo a la epidermis. La fase de crecimiento vertical generalmente implica un engrosamiento progresivo similar a la placa central de las células malignas en la dermis papilar, con la extensión de las células del huso a niveles más profundos y una displasia prominente.



Otras características incluyen mitosis dérmica profunda y áreas de salto frecuentes dentro del tumor, así como hiperplasia epidérmica con alargamiento de las crestas de la rete y acantosis con ulceración central. Cuando la respuesta del huésped está activa, MA muestra infiltrado linfocítico en la dermis, lo que puede ser una pista para el diagnóstico.

### **Dermatoscopia**

Saida et al. describieron el hallazgo dermoscópico específico en MA como una pigmentación en forma de banda en las crestas de las marcas de la piel, denominada patrón de cresta paralela. La sensibilidad y especificidad de este patrón en el diagnóstico temprano de MA es del 86 % y el 99 %, respectivamente. En comparación, el patrón de pigmentación del náveo acral es el opuesto, con la pigmentación que aparece a lo largo de las filas de pieles de la piel (patrón de surco paralelo).

Para el MA que aparece en las áreas que soportan el peso del cuerpo, como las plantas de las plantas, la dermatoscopia revela un patrón fibrilar irregular que muestra una pigmentación sin estructura en lugar de un patrón de cresta paralela, que se cree que se debe al cambio en la capa córnea.

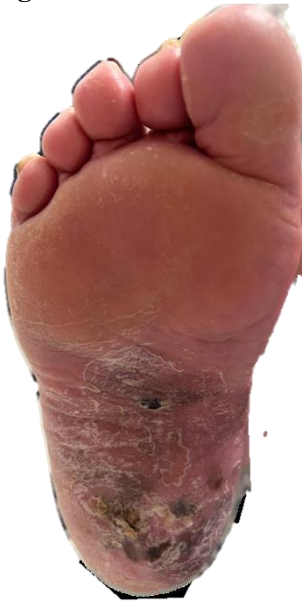### **Tratamiento**

Al igual que otros subtipos de melanoma, el pronóstico de la MA está determinado por el grosor de Breslow de la lesión. La escisión quirúrgica sigue siendo el estándar de atención para todos los melanomas primarios, incluida MA. Esto implica la escisión en bloque del tumor o el sitio de la biopsia, con un margen que contiene piel de aspecto normal y tejido subcutáneo subyacente. Para los melanomas delgados, un margen de 1 cm es adecuado,<sup>14</sup> mientras que para los melanomas con un grosor de Breslow > 2 mm, las directrices internacionales recomiendan un margen de 2 cm.

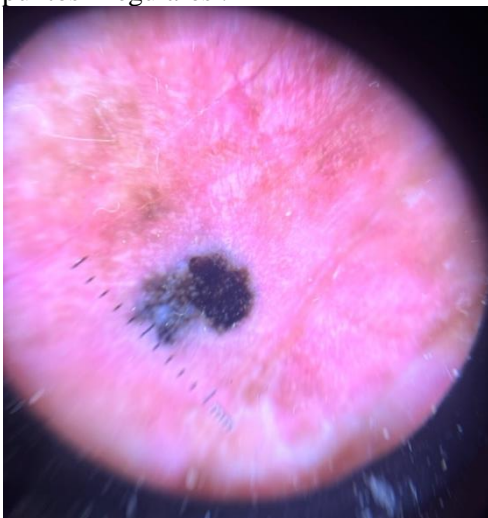
La enfermedad metastásica es un desafío porque el melanoma no responde a la mayoría de los tratamientos sistémicos. Cuando la cirugía no se puede completar, se pueden utilizar otros métodos, como la inmunoterapia, la crioterapia y la radioterapia.

**ILUSTRACIONES, TABLAS, FIGURAS.**

**Figura 1** Melanoma acral lentiginoso ulcerado en el pie

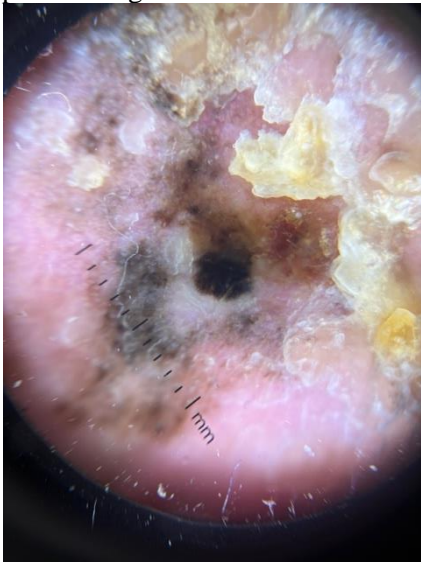

**Figura 2** En la dermatoscopia se observa pigmentación difusa irregular, colores múltiples, glóbulos y puntos irregulares .

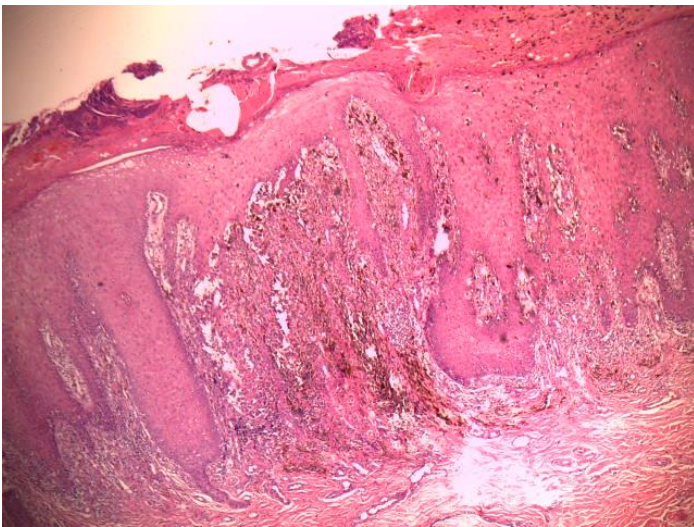




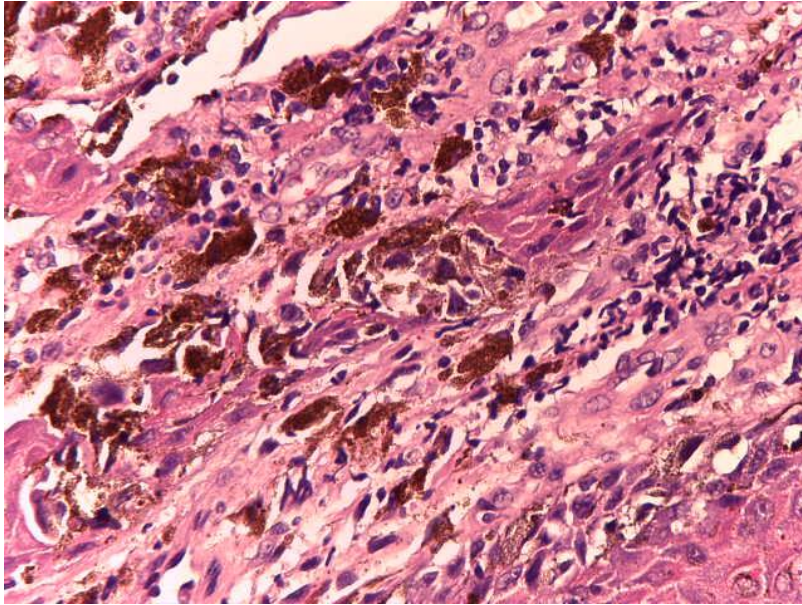
**Figura 3.** En la dermatoscopia se evidencia pigmentación difusa irregular, colores múltiples, glóbulos y puntos irregulares



**Figura 4.** En el corte histológico melanoma acral lentiginoso pigmentado invasor hasta dermis reticular superficial, nivel de Clark III. Breslow 1.6 mm, muestra datos de regresión no hay invasión perineural ni ulceración.



**Figura 5.** En el corte histológico se observa proliferación de melanocitos atípicos en torno a los ductos ecrinos



## CONCLUSIONES

El melanoma lentiginoso acral es el menos frecuente de todos los tipos clínicos de melanoma, pero es la forma más frecuente de melanoma en personas de raza negra y asiáticos, tratándose de un melanoma rápidamente invasor que aparece en la extremidades, especialmente en palmas de las manos, plantas, bordes de los pies (región que refleja mayor afectación) y región periungueal, por lo que cuando existe la sospecha clínica de que una lesión cutánea puede ser un melanoma lentiginoso acral, la técnica de diagnóstico recomendada es la realización del estudio histológico mediante la práctica de una extirpación-biopsia incluyendo toda la lesión, con un estrecho margen de piel sana. Una vez que se diagnostica se debe seguir con controles médicos periódicos con los objetivos principales de detectar precozmente una recidiva de la enfermedad y detectar un posible segundo melanoma. Es por eso que ante la sospecha clínica de la aparición de este tipo de cáncer cutáneo, debemos tomar todas las precauciones necesarias para corroborar el diagnóstico e imponer el adecuado tratamiento, en aras de reducir la mortalidad que aparece en esta de neoplasia maligna.

## REFERENCIAS BIBLIOGRÁFICAS

1. Alhaskawi, A., Ezzi, S. H. A., Dong, Y., Zhou, H., Wang, Z., Lai, J., Yao, C., Kota, V. G., Abdulla, M. H. A. H., & Lu, H. (2024). Recent advancements in the diagnosis and treatment of acral melanoma. *Journal of Zhejiang University. Science. B*, 25(2), 106–122. <https://doi.org/10.1631/jzus.b2300221>
2. Arango Abisaad, J., Arciniegas Grisales, V., Londoño García, Á., Vasquez Trespalcacios, E. M., Jiménez Calfat, G., & Cuello López, J. M. (2022). Características del melanoma lentiginoso acral según su relación con la presión. Estudio retrospectivo de 95 pacientes. *Actas dermo-sifiliograficas*, 113(2), 134–140. <https://doi.org/10.1016/j.ad.2021.08.006>
3. Desai, A., Ugorji, R., & Khachemoune, A. (2017). Acral melanoma foot lesions. Part 1: epidemiology, aetiology, and molecular pathology. *Clinical and Experimental Dermatology*, 42(8), 845–848. <https://doi.org/10.1111/ced.13243>
4. Desai, A., Ugorji, R., & Khachemoune, A. (2018). Acral melanoma foot lesions. Part 2: clinical presentation, diagnosis, and management. *Clinical and Experimental Dermatology*, 43(2), 117–123. <https://doi.org/10.1111/ced.13323>
5. Fahmy, L. M., Karantza, I. M., Schreidah, C. M., Lapolla, B. A., & Geskin, L. J. (2023). Skin of color representation in dermoscopy studies distinguishing benign from malignant skin lesions: A scoping review. *JAAD International*, 13, 179–180. <https://doi.org/10.1016/j.jdin.2023.08.018>
6. Hall, K. H., & Rapini, R. P. (2024). Acral lentiginous melanoma. En *StatPearls*. StatPearls Publishing.
7. Jung, S., & Johnson, D. B. (2022). Management of acral and mucosal melanoma: Medical oncology perspective. *The Oncologist*, 27(8), 703–710. <https://doi.org/10.1093/oncolo/oyac091>
8. Müller, C., Kittler, H., Tschandl, P., Rinner, C., Grausenburger, M.-L., Kyrgidis, A., Koga, H., Moscarella, E., Apalla, Z., Di Stefani, A., Kobayashi, K., Lazaridou, E., Longo, C., Phan, A., Saida, T., Sotiriou, E., Tanaka, M., Thomas, L., Zalaudek, I., ... Lallas, A. (2024). Validation of a dermatoscopy-based algorithm for the diagnosis of acral melanoma. *Dermatology (Basel, Switzerland)*, 1–24. <https://doi.org/10.1159/000541591>



9. Patients, L. A. M. in. (s/f). *Características clínicas e histopatológicas del melanoma nodular y acral lentiginoso en pacientes mexicanos*. Medigraphic.com. Recuperado el 11 de octubre de 2024, de <https://www.medigraphic.com/pdfs/cosmetica/dcm-2019/dcm193c.pdf>
10. Puckett, Y., Wilson, A. M., Farci, F., & Thevenin, C. (2024). Melanoma pathology. En *StatPearls*. StatPearls Publishing.
11. Uchi, H. (2024). Optimal strategy in managing advanced melanoma. *The Journal of Dermatology*, 51(3), 324–334. <https://doi.org/10.1111/1346-8138.17068>
12. Wu, C.-E., Liao, Y.-H., Wu, C.-L., Yen, R.-F., Lin, C.-C., Yang, M.-H., Yen, C.-C., Su, W.-C., Yen, C.-J., Chang, Y.-F., Wu, M.-F., Yang, Y., Lin, C.-Y., Yang, W.-C., Wang, H.-C., Li, C.-Y., Ho, Y.-Y., Chang, Y.-Y., Wu, C.-S., ... Wen-Cheng Chang, J. (2024). Clinical practice consensus for the diagnosis and management of melanoma in Taiwan. *Taiwan Yi Zhi [Journal of the Formosan Medical Association]*, 123(1), 7–15. <https://doi.org/10.1016/j.jfma.2023.07.016>
13. Wu, Q., Pan, J., Lin, W., Zhao, S., Chen, M., Lu, L., Chen, X., & Su, J. (2024). Clinicopathologic features, delayed diagnosis, and survival in amelanotic acral melanoma: A comparative study with pigmented melanoma. *Journal of the American Academy of Dermatology*, 90(2), 369–372. <https://doi.org/10.1016/j.jaad.2023.08.083>
14. Zhang, J., Tian, H., Mao, L., & Si, L. (2024). Treatment of acral and mucosal melanoma: Current and emerging targeted therapies. *Critical Reviews in Oncology/Hematology*, 193(104221), 104221. <https://doi.org/10.1016/j.critrevonc.2023.104221>
15. Zhu, Z., Liu, M., Zhang, H., Zheng, H., & Li, J. (2024). Adjuvant therapy in acral melanoma: A systematic review. *Clinical, Cosmetic and Investigational Dermatology*, 17, 2141–2150. <https://doi.org/10.2147/ccid.s477155>

