



Ciencia Latina Revista Científica Multidisciplinar, Ciudad de México, México.  
ISSN 2707-2207 / ISSN 2707-2215 (en línea), Noviembre-Diciembre 2025,  
Volumen 9, Número 6.

[https://doi.org/10.37811/cl\\_rcm.v9i6](https://doi.org/10.37811/cl_rcm.v9i6)

## **PIGMENTACIÓN DENTAL ASOCIADA AL USO DE LA PASTA ANTIBIÓTICA CTZ EN DIENTES TEMPORALES**

**DENTAL PIGMENTATION ASSOCIATED WITH THE USE OF CTZ  
ANTIBIOTIC TOOTHPASTE ON PRIMARY TEETH.**

**Tania Hernández Flores**

Universidad Autónoma del Estado de Hidalgo

**José de Jesús Navarrete Hernández**

Universidad Autónoma del Estado de Hidalgo

**América Patricia Pontigo Loyola**

Universidad Autónoma del Estado de Hidalgo

**Ana Josefina Monjarás Ávila**

Universidad Autónoma del Estado de Hidalgo

**Elena Saraí Baena Santillán**

Universidad Autónoma del Estado de Hidalgo

DOI: [https://doi.org/10.37811/cl\\_rcm.v9i6.21161](https://doi.org/10.37811/cl_rcm.v9i6.21161)

## Pigmentación dental asociada al uso de la pasta antibiótica CTZ en dientes temporales

**Tania Hernández Flores<sup>1</sup>**[he354073@uaeh.edu.mx](mailto:he354073@uaeh.edu.mx)<https://orcid.org/0009-0004-4727-6247>Universidad Autónoma del Estado de Hidalgo  
México**José de Jesús Navarrete Hernández**[josedejesus\\_navarrete@uaeh.edu.mx](mailto:josedejesus_navarrete@uaeh.edu.mx)<https://orcid.org/0000-0002-7923-8737>Universidad Autónoma del Estado de Hidalgo  
México**América Patricia Pontigo Loyola**[americap@uaeh.edu.mx](mailto:americap@uaeh.edu.mx)<https://orcid.org/0000-0001-5336-1705>Universidad Autónoma del Estado de Hidalgo  
México**Ana Josefina Monjarás Ávila**[ana\\_monjaras@uaeh.edu.mx](mailto:ana_monjaras@uaeh.edu.mx)<https://orcid.org/0000-0002-5916-6510>Universidad Autónoma del Estado de Hidalgo  
México**Elena Sarai Baena Santillán**[elena\\_baena8622@uaeh.edu.mx](mailto:elena_baena8622@uaeh.edu.mx)<https://orcid.org/0000-0002-7924-9014>Universidad Autónoma del Estado de Hidalgo  
México

### RESUMEN

**Objetivo:** Analizar la evidencia científica disponible sobre la pigmentación dental asociada al uso de la pasta antibiótica CTZ en tratamientos endodónticos de dientes temporales. **Materiales y métodos:** Se realizó una revisión sistemática de la literatura siguiendo las pautas PRISMA y la estrategia PICO. Se efectuaron búsquedas en PubMed, SciELO, Google Scholar y ScienceDirect. Se aplicaron criterios de inclusión y exclusión previamente establecidos para seleccionar investigaciones que evaluarán de manera directa la pigmentación dental causada por la pasta CTZ. **Resultados:** Se identificaron cuatro estudios que analizaron el uso clínico de la pasta CTZ en dientes temporales. En conjunto, los trabajos mostraron resultados clínicos y radiográficos favorables, evidenciando la resolución de signos inflamatorios y la conservación de la pieza dental hasta su exfoliación. No obstante, todos los estudios reportaron la presencia de pigmentación o cambios visibles en el color de la corona, atribuibles principalmente a la tetraciclina contenida en la formulación. Aunque este efecto no interfiere con el éxito biológico del tratamiento, constituye un problema estético relevante, sobre todo en dientes anteriores. **Conclusión:** La evidencia disponible muestra que la pasta CTZ es eficaz clínicamente, pero presenta un riesgo significativo de pigmentación dental. Dada la limitada cantidad de estudios, se recomienda desarrollar nuevas investigaciones que evalúen la frecuencia, severidad y alternativas con menor potencial de tinción.

**Palabras clave:** Dientes temporales, odontopediatría, pasta antibiótica CTZ, pigmentación dental, terapia pulpar

---

<sup>1</sup> Autor principal

Correspondencia: [elena\\_baena8622@uaeh.edu.mx](mailto:elena_baena8622@uaeh.edu.mx)

## **Dental pigmentation associated with the use of CTZ antibiotic toothpaste on primary teeth.**

### **ABSTRACT**

**Objective:** To analyze the available scientific evidence on tooth pigmentation associated with the use of CTZ antibiotic toothpaste in primary teeth. **Materials and Methods:** A systematic literature review was conducted following PRISMA guidelines and the PICO strategy. Searches were performed in PubMed, SciELO, Google Scholar, and ScienceDirect. Predefined inclusion and exclusion criteria were applied to select studies that directly evaluated dental discoloration caused by CTZ paste. **Results:** Four studies assessing the clinical use of CTZ paste in primary teeth were identified. Overall, the studies reported favorable clinical and radiographic outcomes, showing resolution of inflammatory signs and preservation of the tooth until its natural exfoliation. However, all studies described the presence of discoloration or visible color changes in the crown, mainly attributed to the tetracycline contained in the formulation. Although this effect does not compromise the biological success of the treatment, it represents a relevant aesthetic concern, particularly in anterior teeth. **Conclusion:** The available evidence shows that CTZ paste is clinically effective but carries a significant risk of dental discoloration. Given the limited number of studies, further research is recommended to assess the frequency, severity, and potential alternatives with a lower staining capacity.

**Keywords:** primary teeth, pediatric dentistry, ctz antibiotic paste, dental discoloration, pulp therapy

*Artículo recibido 20 octubre 2025  
Aceptado para publicación: 15 noviembre 2025*



## INTRODUCCIÓN

La caries dental constituye una de las enfermedades crónicas más prevalentes en la población infantil. Diversos estudios han demostrado que las lesiones cariosas no tratadas incrementan el riesgo de desarrollar nuevas caries tanto en la dentición temporal como en la permanente. Estas afecciones, al igual que los traumatismos sin atención adecuada, pueden generar complicaciones pulpares significativas, como inflamación irreversible, abscesos o necrosis del tejido pulpar. (Cortés, *et al.*, 2010) (Gómez, *et al.*, 2025).

Entre las opciones terapéuticas disponibles se incluyen la extracción dental, la terapia endodóntica convencional y el uso de pastas antibióticas tópicas. Sin embargo, la conservación de los dientes temporales es preferible en la mayoría de los casos, ya que estas piezas desempeñan un papel fundamental en el mantenimiento del espacio para los dientes permanentes, además de contribuir a la estética y la función oral del niño. (Cortés, *et al.*, 2010) (González-Núñez, *et al.*, 2010).

La compleja anatomía de los dientes temporales, sumada a la diversidad de materiales y fármacos disponibles para el tratamiento pulpar y a la dificultad de establecer un diagnóstico preciso, ha favorecido el uso de pastas antibióticas dentro de la terapia endodóntica, destacando su efecto antimicrobiano, bajo costo y facilidad de aplicación. (Luengo, *et al.*, 2017) Entre ellas, la pasta antibiótica CTZ, introducida por Soller y Cappiello en 1959, como parte de la técnica de endodoncia no instrumentada, ha sido ampliamente utilizada. (González-Núñez, *et al.*, 2010) (Page, *et al.*, 2021).

En este entendido, la pasta CTZ se aplica principalmente en dientes temporales y, en ocasiones, en molares permanentes jóvenes con compromiso pulpar que requieren tratamiento endodóntico, pero en los que la terapia convencional no es posible. Su uso se reserva para situaciones específicas, como dientes deciduos con necrosis pulpar, absceso, raíces reabsorbidas o pacientes de difícil manejo, así como casos excepcionales de molares permanentes con ápice abierto o inmaduro. No se considera un material de primera elección, sino una alternativa complementaria cuando las condiciones clínicas o de cooperación del paciente limitan el tratamiento convencional (Silva, *et al.*, 2016).

Dentro de los componentes de la pasta CTZ, tenemos cloranfenicol, tetraciclina, óxido de zinc y eugenol; la combinación de estos medicamentos confiere propiedades antibacterianas y antisépticas que permiten la desinfección de los conductos radiculares sin instrumentación mecánica. En este sentido, la



tetraciclina y el cloranfenicol, antibióticos de amplio espectro, son eficaces contra microorganismos Gram positivos, Gram negativos e incluso algunos hongos, lo que justifica su aplicación en odontopediatría (González-Núñez, *et al.*, 2010) (Moscoso Abad, 2022).

No obstante, uno de los aspectos que ha generado preocupación en torno a su uso es la posible pigmentación dental asociada a la presencia de tetraciclina. Este antibiótico tiene la capacidad de unirse a los tejidos mineralizados en formación, provocando alteraciones cromáticas o hipoplasia del esmalte. Se ha documentado que, las tetraciclinas pueden causar cambios de color intrínsecos, tanto en dientes temporales como en permanentes, dependiendo de la dosis, la duración del tratamiento y el grado de mineralización dental al momento de la exposición (Sousa, *et al.*, 2014).

Aunque la eficacia clínica de la pasta CTZ en el control de la infección pulpar está bien documentada, los efectos estéticos adversos, como la pigmentación visible en la corona clínica, representan un motivo de preocupación, sobre todo en dientes anteriores, donde el impacto estético es mayor. Estos efectos pueden influir en la aceptación del tratamiento por parte de padres y profesionales, lo que resalta la necesidad de evaluar de manera sistemática la evidencia científica disponible sobre este riesgo (Silva *et al.* 2016).

En este contexto, la presente revisión sistemática tiene como objetivo analizar la evidencia científica relacionada con la pigmentación dental inducida por el uso de la pasta antibiótica CTZ en dientes temporales, identificando los posibles factores asociados y la relevancia clínica de este efecto secundario.

### **Materiales y métodos**

Se realizó una revisión sistemática de literatura con el propósito de analizar la evidencia científica disponible sobre la presencia o el riesgo de pigmentación dental asociada al uso de la pasta antibiótica CTZ en dientes temporales sometidos a tratamiento pulpar.

Esta revisión sistemática ha sido registrada en la base de datos PROSPERO (Registro Prospectivo Internacional de Revisiones Sistemáticas) bajo el número de registro: 1239426.



## **Protocolo**

El proceso de revisión se desarrolló conforme a las recomendaciones de la Preferred Reporting Items for Systematic reviews and Meta-Analyses (PRISMA) (Page, *et al.*, 2021) y se estructuró con base en la estrategia PICO (Pardal & Pardal, 2020), formulando la siguiente pregunta de investigación:

En dientes temporales tratados con pasta CTZ, ¿cuál es la evidencia disponible sobre la presencia o el riesgo de pigmentación dental asociada a su uso?

## **Estrategia pico**

P (Población): Dientes temporales tratados endodónticamente.

I (Intervención): Uso de la pasta CTZ como medicación o material obturador.

C (Comparación): No aplica / sin comparación directa.

O (Resultado): Presencia o riesgo de pigmentación dental (cambio de color, manchas o decoloración).

## **Fuentes de información y estrategia de búsqueda**

Se efectuó una búsqueda electrónica en las bases de datos PubMed, SciELO, Google Scholar y ScienceDirect.

Las estrategias de búsqueda empleadas fueron:

- CTZ AND primary teeth AND pulp therapy treatment AND risk of pigmentation
- CTZ paste AND pulp therapy AND color change AND hipoplasia

## **Criterios de inclusión**

Se incluyeron artículos, estudios *in vitro* y reportes de caso publicados entre 2014 y 2024, disponibles en texto completo, en inglés, español o portugués, que evaluaran la pigmentación o cambios de color asociados al uso de la pasta CTZ en dientes temporales.

## **Criterios de exclusión**

Se excluyeron tesis no publicadas y estudios realizados en animales o sin referencia explícita a la pigmentación dental.

## **Selección y extracción de datos**

La selección de los estudios se realizó mediante revisión de títulos y resúmenes, seguida de una lectura completa de los textos potencialmente elegibles. De los 64 artículos identificados (Tabla 1), solo 4



cumplieron con los criterios de inclusión, ya que evaluaban directamente la pigmentación dental relacionada con el uso de CTZ. Los 60 estudios restantes fueron excluidos por no abordar este criterio. Los datos se recopilaron utilizando una ficha estandarizada, que incluyó: autor, año de publicación, país, tipo de estudio, población, tipo de intervención, resultados observados y conclusiones principales.

## Resultados

Se realizaron búsquedas durante el mes de octubre del 2025 en varias bases de datos: PubMed, Scielo, Google Scholar y ScienceDirect. Se identificaron un total de 2 registros en PubMed, 1 en Scielo, 56 en Google Scholar y 5 en ScienceDirect, sumando 64 artículos obtenidos mediante las estrategias de búsqueda establecidas, como se muestra en la Tabla 1.

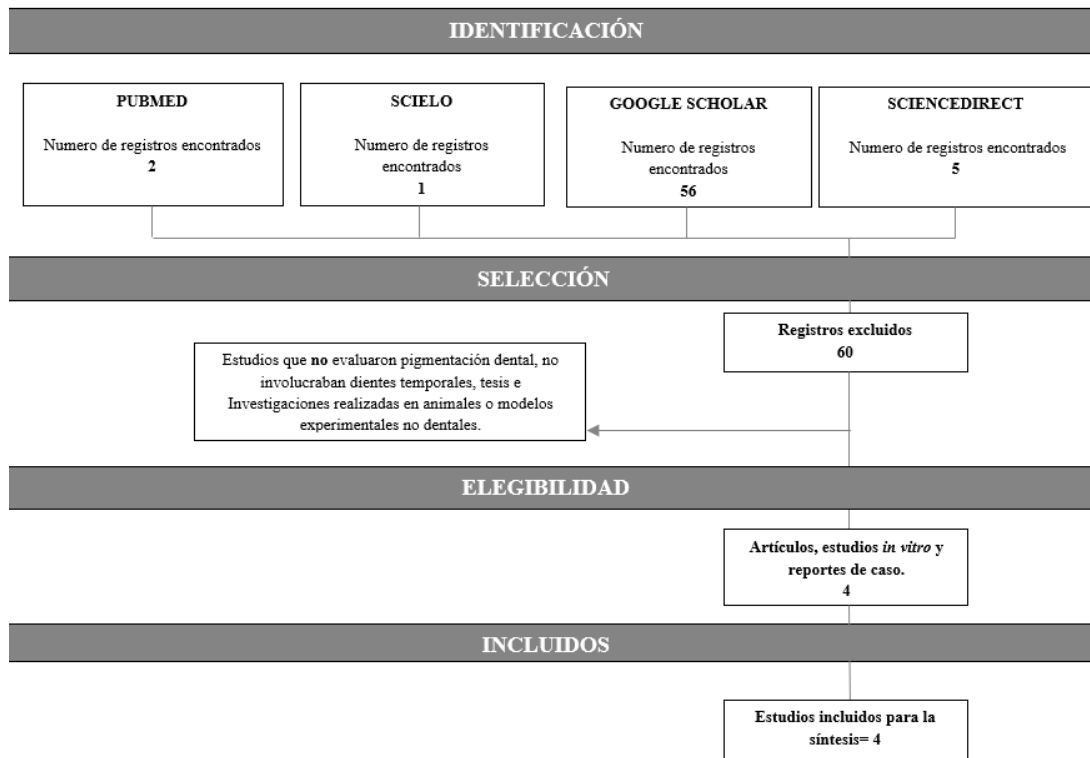
Se excluyeron 60 artículos por no abordar directamente la pigmentación dental asociada al uso de la pasta CTZ, por ser tesis, duplicados o no cumplir los criterios de inclusión. Finalmente, se incluyeron 5 estudios para la síntesis cualitativa de la revisión sistemática (Figura 1).

**Tabla 1. Búsqueda bibliográfica**

<b>BASE DE DATOS: ESTRATEGIAS E BUSQUEDA</b>	<b>PUBMED</b>	<b>SCIELO</b>	<b>GOOGLE SCHOLAR</b>	<b>SCIENCE DIRECT</b>
<b>CTZ AND PRIMARY TEETH AND PULP THERAPY TREATMENT AND RISK OF PIGMENTATION</b>	<b>2</b>	<b>1</b>	<b>26</b>	<b>2</b>
<b>CTZ PASTE AND PULP THERAPY AND COLOR CHANGE</b>	<b>0</b>	<b>0</b>	<b>30</b>	<b>3</b>
<b>TOTAL</b>				<b>64</b>



Figura 1. Selección de estudios



### Características de los estudios

De los estudios obtenidos se realizó una síntesis comparativa. En la tabla 2 se detallan los autores, año y país de publicación, tipo de estudio, población evaluada, observaciones sobre pigmentación dental, resultados clínicos y conclusiones principales. Esta recopilación permite visualizar las similitudes y diferencias entre las investigaciones respecto al riesgo de pigmentación asociado al uso de la pasta antibiótica CTZ en dientes temporales.

**Tabla 2. Síntesis comparativa**

AUTORES	TIPO DE ESTUDIO	POBLACIÓN	PIGMENTACIÓN	RESULTADOS	CONCLUSIÓN
<i>Mariz Sousa P, et al., 2014</i>	Estudio retrospectivo clínico y radiográfico	24 niños (4–12 años). 36 dientes temporales tratados con pasta CTZ*	Menciona que la pasta CTZ puede causar pigmentación de la corona dental del diente deciduo tratado, considerándose una desventaja importante a tener en cuenta. Sin embargo, en este estudio no se observó pigmentación en dientes permanentes sucesores, solo hipoplasia del esmalte (30 %), sin poder	De 36 dientes tratados, 41.6 % presentaron alteraciones clínicas y/o radiográficas. Las alteraciones clínicas incluyeron cambio de color en 27.8 % de los dientes, principalmente en molares inferiores. En dientes sucesores permanentes se observó hipoplasia del esmalte en 3 casos	El tratamiento endodóntico con la pasta antibiótica CTZ permitió mantener los dientes deciduos hasta su exfoliación fisiológica y mostró buenos resultados clínicos y radiográficos. Sin embargo, se observó pigmentación (alteración de color) en los dientes temporales tratados, lo que constituye una posible desventaja estética. No se evidenciaron daños en los dientes permanentes sucesores. Se recomienda realizar estudios controlados adicionales para



			relacionarla directamente al uso de CTZ		evaluar con mayor precisión la eficacia y los efectos secundarios del uso de la pasta CTZ
<b>Moraes de Oliveira R, et al., 2018</b>	Serie de casos clínicos	3 niños (2 niñas y 1 niño), de 3 a 7 años, cada uno con al menos un diente temporal tratado con pasta CTZ	Se observó cambio de color en todos los dientes tratados: dos presentaron coloración marrón y uno amarillenta. Los autores aclaran que la alteración de color no se consideró criterio de fracaso	Clínicamente no hubo fistula, absceso ni movilidad patológica. Radiográficamente se observó ausencia de reabsorción ósea o radicular y neoformación ósea en la región de furca en todos los casos.	La pulpotomía con pasta CTZ fue efectiva y segura en todos los casos, mostrando éxito clínico y radiográfico. Aunque causó alteración de color, esta no afectó el éxito del tratamiento. Se destaca su simplicidad, bajo costo y eficacia.
<b>Lima Oliveira Barbosa L, et al., 2025</b>	Estudio <i>in vitro</i>	50 dientes temporales extraídos (incisivos)	Evaluó la pigmentación coronaria por CTZ con y sin cinta aislante de PTFE**	Tras 6 semanas, el 100 % de los dientes sin cinta PTFE presentaron manchas, mientras que solo el 33.3 % con cinta mostraron	El uso de cinta de PTFE es una técnica efectiva para prevenir la pigmentación coronaria en dientes tratados con pasta CTZ, independientemente del material



<b>Brasil</b>			pigmentación. No hubo diferencias significativas según el material restaurador o longitud radicular.	restaurador o del grado de rizólisis.
<b>Meza C &amp; Costa P, 2023</b>	Estudio cuasi experimental y descriptivo	76 pacientes (2–9 años), 125 dientes tratados	Menciona el riesgo de coloración dental y amelogénesis imperfecta asociado a la tetraciclina en la pasta CTZ, lo que motivó su sustitución por doxiciclina (CDZ).	La pasta CDZ es una alternativa eficaz y segura a la CTZ, que mantiene su efectividad antimicrobiana y reduce el riesgo de pigmentación dental y alteraciones del esmalte vinculadas a la tetraciclina.
<b>Paraguay</b>			El tratamiento con CDZ*** mostró 97.6 % de éxito clínico, con desaparición de síntomas y reparación de lesiones sin efectos adversos observables.	

CTZ\*: Cloranfenicol, Tetraciclina y Óxido de Zinc-Eugenol.

Cinta PTFE\*\*: Teflón dental usado para aislar la entrada cameral y evitar la pigmentación coronaria.

CDZ\*\*\*: Pasta antibiótica con doxiciclina.



## DISCUSIÓN

Los resultados obtenidos en esta revisión sistemática permiten interpretar que la pasta antibiótica CTZ es un material clínicamente eficaz en el tratamiento endodóntico de dientes temporales, ya que favorece la resolución de los signos de infección y la conservación de las piezas dentales hasta su exfoliación fisiológica. Sin embargo, su uso se recomienda únicamente en situaciones clínicas específicas, como en pacientes de difícil manejo o en contextos donde no es posible realizar una terapia endodóntica convencional. Se considera una alternativa terapéutica útil en condiciones limitadas, como en brigadas odontológicas o servicios de atención pública donde los recursos y materiales son restringidos (González-Núñez, *et al.*, 2010).

Los hallazgos coinciden en señalar la aparición de pigmentaciones o cambios de color en las coronas tratadas, atribuibles principalmente a la presencia de tetraciclina en su formulación. Este efecto, aunque no afecta el éxito clínico ni radiográfico del tratamiento, constituye una limitación estética relevante, sobre todo en dientes anteriores, donde el impacto visual es más notorio. La evidencia sugiere que la pigmentación es un fenómeno frecuente y predecible, pero de naturaleza superficial y sin consecuencias biológicas adversas. No obstante, su ocurrencia resalta la necesidad de considerar alternativas terapéuticas con menor potencial de tinción, como el uso de la pasta CDZ, que mantiene la eficacia antimicrobiana sin generar cambios cromáticos evidentes. (Oliveira, *et al.*, 2018)

Los estudios analizados muestran resultados clínicos y radiográficos favorables en cuanto al control de la infección pulpar, lo que confirma la efectividad del CTZ como material de obturación en dientes deciduos. Diversos autores reportaron pigmentación visible en un porcentaje considerable de los casos tratados (Sousa, *et al.*, 2014) (Oliveira, *et al.*, 2018); asimismo, se demostró experimentalmente que el uso de una barrera física, como la cinta de PTFE, puede disminuir notablemente la aparición de manchas coronarias (Sousa, *et al.*, 2014).

Finalmente, se ha reportado evidencia sobre la eficacia de una formulación alternativa (CDZ), en la cual la sustitución de tetraciclina por doxiciclina redujo significativamente la pigmentación sin comprometer los resultados clínicos (Meza & Costa, 2023).

De forma general, los estudios revisados coinciden en que la pigmentación asociada a la pasta CTZ, es un efecto adverso de carácter estético y no biológico. Si bien no compromete la viabilidad del



tratamiento ni genera complicaciones pulpares o periapicales, puede influir en la aceptación del procedimiento por parte de los padres y en la valoración estética del paciente pediátrico. Esto plantea la importancia de que los odontopediatras informen previamente a los padres sobre la posibilidad de alteración cromática, para tomar decisiones informadas respecto al material a emplear.

### **Limitaciones**

La principal limitación de esta revisión fue el número reducido de estudios disponibles que abordaran directamente la pigmentación dental asociada al uso de la pasta CTZ. Además, la mayoría de las investigaciones incluidas fueron de tipo observacional, descriptivo o *in vitro*, lo que limita la posibilidad de establecer relaciones causales o cuantificar con precisión la frecuencia y severidad del cambio de color. Se recomienda realizar ensayos clínicos controlados con mayor tamaño de muestra y seguimiento prolongado, que evalúen comparativamente la pigmentación entre diferentes formulaciones antibióticas y materiales restauradores.

### **CONCLUSIÓN**

La evidencia científica disponible indica que la pasta antibiótica CTZ es una alternativa eficaz para el tratamiento endodóntico de dientes temporales, ya que promueve la resolución de infecciones y el mantenimiento de la pieza dental hasta su exfoliación fisiológica. No obstante, su contenido de tetraciclina se asocia con un riesgo significativo de pigmentación o cambio de color en la corona dental, lo cual representa una desventaja estética, especialmente en dientes anteriores. Aunque este efecto no compromete el éxito biológico del tratamiento, sí puede influir en su aceptación clínica. Por ello, se recomienda continuar investigando formulaciones modificadas, como la sustitución de tetraciclina por doxiciclina y estrategias preventivas que reduzcan la pigmentación sin afectar la eficacia terapéutica.

### **REFERENCIAS BIBLIOGRÁFICAS**

- Barbosa, L. L. O., Silva, J. V., Cosme-Silva, L., Pugliesi, D. M. C., Nascimento, P. B. L., Romão, D. A., Marcelos, P. G. C. L., Oliveira, D. P., & Santos-Junior, V. E. (2024). Evaluation of staining reduction of teeth endodontically treated with CTZ paste through the use of polytetrafluoroethylene isolation tape. *Journal of Clinical Pediatric Dentistry*, 48(4), e102–e110.
- Cortés, O., Beltri, P., Miegimolle, M., Ortego, G., Barrachina, M., & Hernández, M. (2010). Tratamientos pulpares en dentición temporal. *Odontología Pediátrica*, 18(2), 153–158.



- Gómez, S., Plazas, J., Ramos, J., & Díaz, A. (2025). Tendencias actuales en endodoncia no instrumentada: Revisión sistemática. *Sun Med Dent*, 41(1), 308. <https://doi.org/10.14482/sun.41.01.654.456>
- González Núñez, D., Trejo Quiroz, P., De León Torres, C., & Carmona Ruiz, D. (2010). Técnica de endodoncia no instrumentada mediante el uso de la pasta CTZ. *Revista Estomatología*, 18(2), 27–32.
- Luengo, F. J., Reyes, R. H., Toscano, I., García, F. Y., Anaya, M., & Del Muro, F. (2017). Clinical and radiographic evaluation of CTZ (chloramphenicol-tetracycline-zinc eugenol oxide) antibiotic paste in pulp treatment of primary molars. *Health Oral Disorders Therapy*, 8(1), 451–455.
- Manes, C., Restrepo, M., & Mejía, J. D. (2023). Técnica LSTR con pasta CTZ para el tratamiento de la necrosis pulpar en molares primarios: Reporte de caso. *Revista de Odontopediatría Latinoamericana*, 13, e224568. <https://doi.org/10.47990/alop.v13i.568>
- Meza, C., & Costa, P. (2023). Uso de la pasta CDZ en dientes temporarios necrosados con una técnica mínimamente invasiva. *Revista Científica Ciencias de la Salud*. <https://doi.org/10.53732/rccsalud/2023.e5103>
- Moscoso Abad, E. (2022). Uso de la pasta CTZ para dientes deciduos con necrosis pulpar. En VII Congreso Internacional de Especialidades Odontológicas e Investigación (pp. 55–60). Universidad Católica de Cuenca.
- Navarro Nápoles, J., Turcas Castellanos, M., Perdomo Estrada, C., Espinosa Domínguez, A., & Díaz del Mazo, L. (2025). Factores de riesgo de la caries dental en niños escolares del poblado El Cristo. *Journal of American Health*, 8(2), 1–15.
- Oliveira, R. M., Melo, J. V. B. C., Dantas-Neta, N. B., & Andrade, E. M. M. (2018). Acompanhamento clínico e radiográfico de dentes decíduos submetidos à pulpotomias com a pasta CTZ: Relatos de casos. *Journal of Dental Public Health*, 9(3), 205–213.
- Page, M. J., McKenzie, J. E., Bossuyt, P. M., Boutron, I., Hoffmann, T. C., Mulrow, C. D., *et al.* (2021). The PRISMA 2020 statement: An updated guideline for reporting systematic reviews. *BMJ*, 372, n71. <https://doi.org/10.1136/bmj.n71>



- Pardal, J. L., & Pardal, B. (2020). Annotations to structure a systematic review. *ORL*.  
<https://doi.org/10.14201/orl.22882>
- Santos, P. S., de Oliveira, N. M., Ramos, T., Dornellas, A. P., de Oliveira Rocha, A., Vitali, F. C., Moccelini, B. S., Rigo, D. C. A., de Samuel Marques, R. P., Pontes, L. R. A., Matos, J. de M., & Louvain, M. C. (2022). Efficacy of the non-instrumentation endodontic treatment with CTZ paste in primary molars: Protocol of a multicenter randomized clinical trial with two years of follow-up. *Research, Society and Development*, 11(16), e111111637140.  
<https://doi.org/10.33448/rsd-v11i16.37140>.
- Silva, A. R., Moreira, A. N., Lopes, R. T., & Gonçalves, P. F. (2016). Perspectivas do tratamento endodôntico de dentes decíduos com o uso da pasta CTZ. *Revista Brasileira de Odontologia*, 73(1), 68–72.
- Sousa, P. M., Duarte, R. C., & Sousa, S. A. (2014). Acompanhamento clínico e radiográfico de dentes decíduos submetidos à terapia pulpar com a pasta CTZ. *Pesquisa Brasileira em Odontopediatria e Clínica Integrada*, 14, 56–68.

